

Deteksi Cacing Nematoda pada Saluran Pencernaan Kambing Bligon di Desa Tahunan Grobogan Jawa Tengah

Detection of Nematode Worms in the Digestive Tract of Bligon Goat in the Tahunan village of Grobogan Central Java

C S Purwati¹⁾, E A Yakin¹⁾, S Sukaryani¹⁾, L Widiastuti²⁾

Corresponding email:
catusuci88@gmail.com

1) Departemen Peternakan,
Fakultas Peternakan, Universitas
Veteran Bangun Nusantara
Sukoharjo

2) Dinas Peternakan dan
Perikanan Kabupaten Grobogan

Submitted : 24th February 2021

Accepted : 28th April 2021

ABSTRACT

The purpose of this study was to determine the presence of digestive tract nematodes in the Bligon goat in the Tahunan village of Grobogan. There were 35 Bligon goats from Langgeng Makmur Farmer Group used for their feces to be sampled. Feed were given peanut straw and lamtoro. Qualitative examination was carried out using the Native method. The variables observed were the level of worm infection in goats and identification of worm eggs based on literacy. The results show that it was detected that as much as 60% of the Bligo goats population in the Tahunan village of Grobogan have nematode worm eggs. Worms detected were *Strongyloides* sp. 34% while *Trichuris* sp. were 26% of 35 samples of Bligon goat feces. It was concluded that most of the Bligon goats are 60% detected by nematodes.

Key words: Bligon goat, nematode worms, Tahunan Grobogan Village

ABSTRAK

Tujuan dari penelitian ini adalah mengetahui adanya cacing Nematoda saluran pencernaan kambing Bligon di Desa Tahunan Grobogan. Ternak kambing Bligon di KTT Langgeng Makmur yang digunakan berjumlah 35 ekor. Sampel feses diambil dari semua kambing yang digunakan pada penelitian ini. Pakan yang diberikan jerami kacang tanah dan lamtoro. Pemeriksaan secara kualitatif menggunakan metode Natif dan dianalisis secara deskriptif. Peubah yang diamati adalah decteksi kecacingan pada kambing dan identifikasi telur cacing berdasarkan literasi. Hasil penelitian menunjukkan bahwa deteksi cacing Nematoda kambing Bligon di Desa Tahunan Grobogan sebanyak 60%, cacing yang terdeteksi adalah *Strongyloides* sp. Ditemukan sebanyak 34% sedangkan *Trichuris* sp. 26% dari 35 sampel feses kambing Bligon. Dapat disimpulkan bahwa kambing Bligon sebagian besar 60 % terdeteksi nematode.

Kata kunci: cacing nematoda, desa Tahunan Grobogan, kambing Bligon

PENDAHULUAN

Usaha peternak tradisional sering mengalami hambatan yaitu penanganan kesehatan. Salah satu hambatan yang sering ditemui peternak kambing tradisional adalah kambing menghabiskan pakan banyak namun performa tidak ideal. Timbul gejala lain yaitu perutnya besar, pertumbuhannya terhambat, bulu kusam yang sering ditemui pada kambing muda, sehingga peternak tradisional sering mengalami kerugian. Permasalahan tersebut mengarah pada adanya infeksi cacing saluran pencernaan. Nofyan *et al.* (2010) menyatakan bahwa penyakit kecacingan dapat menyerang hewan ternak dan mengakibatkan turunnya berat badan, daya tahan, dan menurunnya produksi yang berakibat pada turunnya penghasilan. Kematian terjadi karena anemia akut pada kasus kronis atau infeksi yang sangat tinggi akan ternak (Supriadi *et al.* 2020).

Masalah utama yang menyebabkan gangguan kesehatan ternak ruminansia kecil adalah cacing saluran pencernaan. Pemerintah pusat juga telah melakukan upaya pencegahan penyebaran cacing dengan pemberian obat pencegahan secara massal cacingan yang selanjutnya disebut POPM Cacingan yaitu pemberian obat untuk mematikan cacing secara serentak di semua wilayah berisiko cacingan sebagai bagian dari upaya pencegahan penularan cacingan, namun usaha tersebut belum optimal. Meningkatnya tingkat kematian disebabkan karena infeksi yang tinggi, kambing akan mengalami penurunan berat badan, anemia dan pada kasus yang berat dapat menyebabkan kematian pada ternak, serta produksi menurun disebabkan oleh terhambatnya pertumbuhan (Purwaningsih *et al.* 2017). Salah satu cacing yang sering menginfeksi di saluran pencernaan ternak adalah cacing Nematoda. Menurut Levine, (1994) Nematoda bisa ditemukan pada kulit, saluran pernafasan dan saluran pencernaan. Pada penelitian Puspitasari *et al.* (2019) telur cacing nematoda yang ditemukan *Oeshopagostomum spp.*, *Bunostomum spp.*, *Haemonchus spp.*, *Trichostrongylus spp.*, *Strongyloides spp.*, *Chabertia spp.*, dan *Trichuris spp.*

Tingkat kecacingan Nematoda sangat tinggi yaitu 51,9% pada kambing PE di Kecamatan Siliragung (Mukti *et al.* 2016), 100 % pada kambing kacang peranakan Etawa di Kelurahan Amban Kecamatan Manokwari Barat (Purwaningsih *et al.* 2017), 93,33 % pada kambing Boer di Kabupaten Banyumas (Indradji *et al.* 2018). Pemeliharaan kambing Bligon di Desa Tahunan Grobogan masih seacara sederhana, mengenai masalah penyakit belum ditangani secara intensif khususnya pada penyakit cacing nematoda oleh karena itu perlu dilakukan penelitian mengetahui adanya cacing Nematoda saluran pencernaan kambing Bligon di Desa Tahunan Grobogan Jawa Tengah.

METODE

Prosedur Penelitian

Ternak kambing Bligon di KTT Langgeng Makmur yang digunakan sejumlah 35 ekor (20 ekor kambing betina dan 15 ekor kambing jantan) keseluruhan diambil fesesnya untuk dijadikan sampel. Pakan yang diberikan jerami kacang tanah dan lamtoro. Feses diambil secara langsung dari rectum atau yang baru keluar dari anus sejumlah 4 butir kemudian dimasukkan ke dalam plastik bening dan dimasukkan ke dalam *coolbox* yang sudah diberi *ice gell*. Sample langsung di analisis tanpa dilakukan pengawetan agar telur cacing tidak menetas.

Pemeriksaan Telur Cacing

Pemeriksaan secara kualitatif menggunakan metode Natif (Prasetyo 2013) dengan cara menggerus 2 butir feses dengan mortar, tambah 5 - 10 ml aquadest, kemudian diaduk sampai tercampur, diambil sedikit dengan menggunakan pipet kecil, ditetaskan pada objek glass, dan ditutup dengan cover glass. Mikroskop binokuler XSZ 107 BN XSZ-107BN digunakan pada penelitian ini. Pemeriksaan telur cacing menggunakan perbesaran 40-100 kali. Morfologi (bentuk) telur cacing diamati untuk mengidentifikasi jenis telur cacing kemudian dibandingkan dengan literasi.

Analisis Data

Data yang diperoleh dianalisa secara deskriptif. Prevalensi dihitung dengan menggunakan rumus di bawah ini (Budiharta, 2002):

$$\text{Prevalensi} = F/N \times 100\%$$

Keterangan:

F: Jumlah sampel yang positif.

N: Jumlah dari seluruh sampel yang diperiksa

HASIL DAN PEMBAHASAN

Deteksi Kecacingan pada Sampel Feses Kambing

Kambing Bligon di KTT Langgeng Makmur dipelihara secara terpisah, bukan dengan kandang komunal. Jumlah kambing yang dipelihara 35 ekor, dengan kategori umur < 1 tahun sejumlah 17 ekor, > 1 tahun sejumlah 18 ekor. Dilihat dari jenis kelaminnya terdapat 20 ekor kambing betina dan 15 ekor kambing jantan. Mayoritas dipelihara dengan kandang berlantai tanah. Sebanyak 29 ekor dipelihara dengan dikandangkan dan 6 ekor digembalakan. Ternak yang dikandangkan sebagian diberi pakan berupa rambanan saja dan ada yang diberi pakan kombinasi antara rambanan dengan rumput. Feses ditimbun di dalam kandang berdekatan dengan kambing.

Hasil pemeriksaan laboratorium sampel feses tersaji dalam Tabel 1. Berdasarkan hasil perhitungan diperoleh 60% dari 35 sampel yaitu sebanyak 21 sampel positif

terdeteksi adanya telur cacing Nematoda, yaitu *Strongyloides sp.* dan *Trichuris sp.* Hasil penelitian ini sesuai dengan beberapa hasil penelitian diantaranya Mukti et al. (2016), tingkat kecacingan Nematoda pada kambing PE di Kecamatan Siliragung sebanyak 51,9%. Purwaningsih et al. (2017) menyatakan bahwa 100% kambing kacang peranakan Etawa di Kelurahan Amban Kecamatan Manokwari Barat terinfeksi Cacing Nematoda. Indradjiet al. (2018) menyatakan pada kambing Boer di Kabupaten Banyumas sebanyak 93,33% terinfeksi cacing Nematoda. Cacing Nematoda menginfeksi berbagai jenis kambing yang ada di Indonesia.

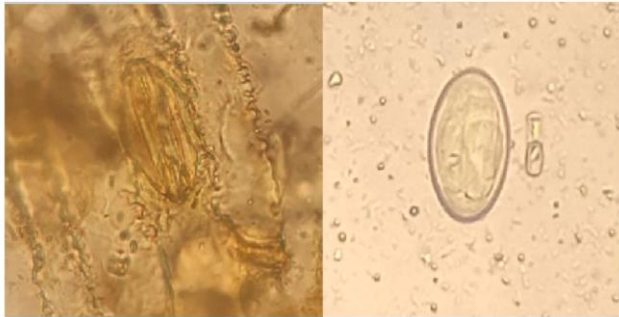
Ciri telur cacing *Strongyloides sp.* yang ditemukan oleh Mukti et al., (2016), telur cacing yang bertipe

Stongylid ditemukan dengan ciri telur berbentuk lonjong/elips, berkerabang tipis bagian sisi seperti tong dan mengandung blastomer dengan jumlah bervariasi sama dengan ciri yang ditemukan oleh Datta et al. (2019) yaitu telur *Strongyloides* yang memiliki dinding tipis, berbentuk elips serta berembrio. Ditemukan juga oleh Supriadi et al., (2020) dengan ciri yang sama yaitu ukuran kecil, bentuk oval, mengandung larva, dinding telur tipis.

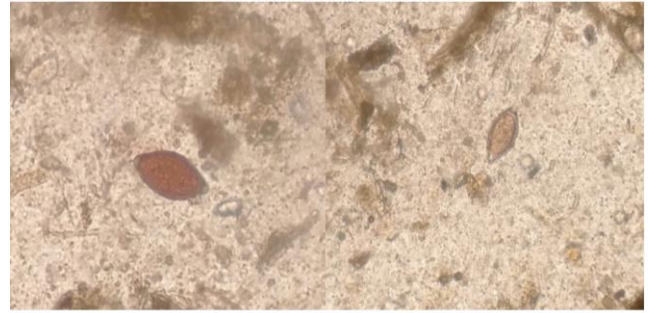
Datta et al. (2019) menggambarkan telur *Tricuris sp.* dengan bentuk kedua ujung menonjol berwarna coklat. Dari semua gambaran tersebut merupakan penjelasan dari deskripsi bentuk telur cacing *Tricuris sp.* oleh Levine

Tabel 1 Hasil pemeriksaan laboratorium sampel feses kambing Bligon

Kode	Tanggal Pengambilan	Tanggal Pemeriksaan	Hasil	Umur ternak(tahun)	Keterangan
1	14-Nop-20	14-Nop-20	Negatif	< 1	-
2	14-Nop-20	14-Nop-20	Negatif	< 1	-
3	14-Nop-20	14-Nop-20	Negatif	< 1	-
4	14-Nop-20	14-Nop-20	Positif	>1	<i>Strongyloides sp.</i>
5	14-Nop-20	14-Nop-20	Negatif	< 1	-
6	14-Nop-20	14-Nop-20	Positif	> 1	<i>Strongyloides sp.</i>
7	14-Nop-20	14-Nop-20	Positif	> 1	<i>Strongyloides sp.</i>
8	14-Nop-20	14-Nop-20	Positif	> 1	<i>Strongyloides sp.</i>
9	14-Nop-20	14-Nop-20	Negatif	< 1	-
10	14-Nop-20	14-Nop-20	Negatif	< 1	-
11	14-Nop-20	14-Nop-20	Negatif	< 1	-
12	14-Nop-20	14-Nop-20	Negatif	< 1	-
13	15-Nop-20	15-Nop-20	Positif	> 1	<i>Strongyloides sp.</i>
14	15-Nop-20	15-Nop-20	Positif	< 1	<i>Strongyloides sp.</i>
15	15-Nop-20	15-Nop-20	Positif	> 1	<i>Strongyloides sp.</i>
16	15-Nop-20	15-Nop-20	Positif	> 1	<i>Strongyloides sp.</i>
17	15-Nop-20	15-Nop-20	Negatif	< 1	-
18	15-Nop-20	15-Nop-20	Positif	> 1	<i>Strongyloides sp.</i>
19	15-Nop-20	15-Nop-20	Positif	> 1	<i>Strongyloides sp.</i>
20	15-Nop-20	15-Nop-20	Positif	> 1	<i>Strongyloides sp.</i>
21	15-Nop-20	15-Nop-20	Positif	> 1	<i>Strongyloides sp.</i>
22	15-Nop-20	15-Nop-20	Negatif	< 1	-
23	15-Nop-20	15-Nop-20	Negatif	< 1	-
24	15-Nop-20	15-Nop-20	Negatif	< 1	-
25	15-Nop-20	15-Nop-20	Negatif	< 1	-
26	22-Nop-20	22-Nop-20	Positif	> 1	<i>Trichuris sp.</i>
27	22-Nop-20	22-Nop-20	Negatif	< 1	-
28	22-Nop-20	22-Nop-20	Positif	> 1	<i>Trichuris sp.</i>
29	22-Nop-20	22-Nop-20	Positif	> 1	<i>Trichuris sp.</i>
30	22-Nop-20	22-Nop-20	Positif	> 1	<i>Trichuris sp.</i>
31	22-Nop-20	22-Nop-20	Positif	< 1	<i>Trichuris sp.</i>
32	22-Nop-20	22-Nop-20	Positif	> 1	<i>Trichuris sp.</i>
33	22-Nop-20	22-Nop-20	Positif	> 1	<i>Trichuris sp.</i>
34	22-Nop-20	22-Nop-20	Positif	> 1	<i>Trichuris sp.</i>
35	22-Nop-20	22-Nop-20	Positif	< 1	<i>Trichuris sp.</i>



Gambar 1 Telur cacing *Strongyloides* sp.



Gambar 2 Telur cacing *Trichuris* sp

(1990) yang menyebutkan bahwa telur cacing mempunyai sumbat di kedua ujungnya, memiliki kulit tebal berwarna coklat serta belum bersegregmen ketika dikeluarkan, telur bersumbat transparan.

Telur cacing *Strongyloides* sp.

Pada Tabel 1 terlihat telur cacing *Strongyloides* sp. ditemukan sebanyak 34% dari 35 sampel feses yaitu 12 sampel. Menurut beberapa penelitian ada banyak hal yang menyebabkan tingginya tingkat infeksi *Strongyloides* sp. Cacing jenis ini dapat hidup bebas berkembang biak di alam dan dapat juga berkembang biak sebagai parasit di dalam tubuh hewan, periode prepaten sekitar 5-7 hari (Levin, 1994). Larva infeksi berkembang di alam kemudian menembus kulit dan mengikuti aliran darah kemudian masuk ke dalam alveoli, naik ke epiglottis kemudian tertelan masuk ke saluran pencernaan (intestinum) bagian atas untuk berkembang menjadi dewasa kemudian cacing dewasa meletakkan telur cacingnya di duodenum. Dhewiyanty *et al.* (2015) menyebutkan bahwa *Strongyloides* sp. dapat masuk menginfeksi hewan dengan cara termakan langsung dan melalui cara menembus kulit.

Morfologi telur cacing *Strongyloides* sp. Ditemukan berbentuk ovale (lonjong), di dalamnya mengandung larva, kulit telur jelas terlihat (Gambar 1). Ciri tersebut mirip dengan telur cacing *Strongyloides* sp. yang disebutkan pada beberapa penelitian yang terdahulu. Menurut Datta *et al.* (2019) morfologi telur *Strongyloides* yang memiliki dinding tipis, berbentuk elips serta berembrio. Sama seperti pernyataan Supriadi *etal.*, (2020) ciri telur cacing *Strongyloides* sp. adalah berukuran kecil, bentuk oval, mengandung larva, dinding telur tipis.

Telur Cacing *Trichuris* sp. (Telur Cacing Cambuk)

Telur cacing *Trichuris* sp (Tabel 1) terdapat di feses kambing bligon sebanyak 26% dari 35 sampel feses kambing yaitu sebanyak 9 sampel positif terdeteksi telur cacing *Trichuris* sp. Hasil tersebut lebih tinggi jika dibandingkan dengan hasil penelitian Datta *et al.* (2019) yang menyebutkan bahwa 25% dari kambing Kacang di Kota Kupang Nusa Tenggara Timur teridentifikasi adanya cacing *Trichuris* sp. Cacing tersebut merupakan

cacing yang paling banyak (0,18%) ditemukan pada kambing di Taman Nasional Way Kambas Lampung (Chandra, 2016). Siklus hidup cacing ini dimulai dari keluarnya telur bersama feses dari telur menjadi larva infeksi membutuhkan waktu beberapa minggu. Telur yang sudah berembrio dapat bertahan beberapa bulan dalam lingkungan yang lembab. Setelah telur berlarva termakan oleh hewan kemudian menetas di usus halus dan sekum kemudian menembus mukosa usus untuk menjadi dewasa, waktu yang dibutuhkan dari larva 1 sampai dewasa sekitar 4 minggu. Cacing dewasa ditemukan pada sekum dan kolon. Menurut Levine (1990) periode prepaten dari cacing *Trichuris* sp. adalah 2-3 bulan.

Telur cacing *Trichuris* sp. berwarna coklat, mempunyai sumbat transparan yang menonjol di kedua ujungnya dan tidak berembrio. Sama seperti yang digambarkan oleh Datta *et al.* (2019), Purwati *et al.* (2016) dan Levine (1990). Kedua ujungnya telur cacing *Trichuris* sp mempunyai sumbatan yang menonjol maka Puspitasari *et al.* (2019) menggambarkan telur cacing ini berbentuk seperti lemon, akan tetapi agak sedikit lebih lonjong jika dibandingkan dengan buah lemon (Gambar 2).

SIMPULAN

Pada kambing Bligondi Desa Tahunan Grobogan terdeteksi sebanyak 60% telur cacing Nematoda. Cacing yang terdeteksi adalah *Strongyloides* sp. ditemukan sebanyak 34% sedangkan *Trichuris* sp. 26% dari 35 sampel feses kambing Bligon.

DAFTAR PUSTAKA

- Chandra D, Warganegara E, Bakri S & Setiawan A. 2016. Identifikasi kecacingan pada satwa liar dan ternak domestik di Taman Nasional Way Kambas Lampung. *Jurnal Acta Veterinaria Indonesiana*, 4 (2) : 57-67
- Datta, FU, Tinenti, T, Detha, AIR, Foeh, NDFK, Ndaong, NA 2019. Deskripsi morfologis nematoda saluran pencernaan kambing kacang (*Capra hircusaegagrus*) di Kota Kupang Nusa Tenggara Timur. *Prosiding Seminar Nasional VII FKH*. Kupang (ID): Universitas Nusa Cendana Swiss Bel-inn Kristal

- Dhewiyanty V, Setyawati TR & Yanti AH. 2015. Prevalensi dan intensitas larva infeksi nematoda gastrointestinal *Strongylida* dan *Rabditida* pada kultur feses kambing (*Capra sp.*) di tempat pemotongan hewan kambing Pontianak. *Jurnal Protobiont*, 4(1): 178-183.
- Indradji M, Yuwono E, Indrasanti D, Samsi M, Sufriyanto, Herlan R A & Herdiana B. 2018. Studi kasus tingkat infeksi cacing pada peternakan kambing Boer di kabupaten Banyumas. *Jurnal Ilmiah Peternakan Terpadu*, 6(1): 93-96.
- Levine ND. 1990. *Parasitologi Veteriner*. Diterjemahkan oleh Ashadi G. Yogyakarta (ID) : Gadjah Mada University Press.
- Levine ND. 1994. *Parasitologi Veteriner*. Diterjemahkan oleh Ashadi G. Gadjah Mada University Press. Yogyakarta
- Mukti T, Oka IBM & Dwinata IM 2016. Prevalensi cacing nematoda saluran pencernaan pada kambing peranakan ettawa di kecamatan Siliragung, kabupaten Banyuwangi, Jawa Timur. *Jurnal Indonesia Medicus Veterinus* 5(4):330-336.
- Mustika Ika Z & Riza A. 2004. Peluang pemanfaatan jamur nematofagus untuk mengendalikan nematoda parasit pada tanaman dan ternak. *Jurnal Litbang Pertanian* 23(4): 115.
- Nofyan E, Kamal M & Rosdiana I. 2010. Identitas jenis telur cacing parasit usus pada ternak sapi (*Bos sp.*) dan kerbau (*Bubalus sp.*) di rumah potong hewan Palembang. *Jurnal Penelitian Sains*, 10: 06-11.
- Prasetyo R H. 2013. Buku Ajar Parasitologi Kedokteran, Parasit Usus. Jakarta (ID) : Penebit CV.Sagung Seto
- Purwaningsih, Noviyanti & Priyosambodo. 2017. Infestasi cacing saluran pencernaan pada kambing kacang peranakan ettawa di kelurahan Amban kecamatan Manokwari Barat kabupaten Manokwari Provinsi Papua Barat. *Jurnal Ilmiah Peternakan Terpadu*. 5(1): 8-12.
- Puspitasari A, Setiawan B, Koesdarto S, Kusnoto, Soeharsono & Hastutiek P. 2019. Sebaran telur cacing saluran pencernaan kambing di kecamatan Rambon kabupaten Nganjuk. *Journal of Parasite Science*, 3 (2) : 59-66
- Supriadi Kutbi, MK & Nurmayani, S. 2020. Identifikasi parasit cacing nematoda gastrointestinal pada sapi bali (*Bos Sondaicus*) di desa Taman Ayu kabupaten Lombok Barat. *Jurnal Ilmiah Biologi*, 8 (1) : 58-66