

# Deteksi Virus Newcastle Disease pada Burung Merpati (*Columba Livia*) dan Burung Tekukur (*Streptopilia Chinensis*) yang Menunjukkan Gejala Syaraf

(Newcastle Disease Virus Detection in Doves (*Columba Livia*) and Turtledoves (*Streptopilia Chinensis*) Showing Nervous Symptoms)

Nyoman Reishita Andriyani<sup>1</sup>, Arfian Rahma Shanti<sup>1</sup>, Liza Angeliya<sup>2</sup>, Marla Anggita<sup>3</sup>, Tri Untari<sup>3</sup>,  
AETH Wahyuni<sup>3</sup>, Widya Asmara<sup>3</sup>, dan Michael Haryadi Wibowo<sup>3\*</sup>

<sup>1</sup>Mahasiswa Fakultas Kedokteran Hewan, Universitas Gadjah Mada, Yogyakarta

<sup>2</sup>Mahasiswa Program Doktor, Program Studi Sain Veteriner, Fakultas Kedokteran Hewan,  
Universitas Gadjah Mada, Yogyakarta

<sup>3</sup>Dosen Departemen Mikrobiologi, Fakultas Kedokteran Hewan, Universitas Gadjah Mada, Yogyakarta

\*Penulis untuk korespondensi: mhwbowo@ugm.ac.id

Diterima 1 Juli 2022, Disetujui 1 Oktober 2022

## ABSTRAK

Dewasa ini dilaporkan banyak kasus pada burung merpati (*Columba Livia*) dan burung tekukur (*Streptopilia Chinensis*) menunjukkan gejala syaraf, terutama: tortikolis, dan kepala gemetar, yang merupakan indikasi penyakit Newcastle Disease (ND). Kedua spesies burung tersebut banyak berkeliaran di lokasi *farm* ayam komersial untuk mencari pakan. Kondisi tersebut dapat bertindak sebagai faktor penular penyakit ND. Penelitian ini bertujuan mendeteksi virus ND pada burung merpati dan burung tekukur yang memperlihatkan gejala saraf, dengan uji serologis dan molekuler. Sampel darah diambil dari vena brakhialis, diproses untuk mendapatkan serum darah. Serum tersebut selanjutnya diuji dengan uji hemaglutinasi inhibisi (HI), untuk mendeteksi titer antibodi ND. Sampel *pool* otak, trakea, dan lien diekstraksi RNA-nya dan diamplifikasi dengan primer spesifik gen F virus ND. Sampel *pool* tersebut juga dikultur pada telur ayam berembrio *specific pathogen free* (TAB-SPF). Identifikasi dilakukan dengan uji hemaglutinasi (HA) dan HI dengan serum kontrol positif ND. Hasil deteksi serologis 7 sampel burung merpati menunjukkan titer antibodi ND bervariasi dari titer 2<sup>5</sup> sampai 2<sup>8</sup>, sedangkan 2 sampel diperoleh seronegatif dengan titer 2<sup>0</sup>. Salah satu *pool* gerusan organ kode M3/Sleman/2021 menunjukkan hasil RT-PCR positif. Analisis sekuens isolat virus ND tersebut termasuk NDV virulen dan dikelompokkan ke dalam genotipe VII-i. Pasase *pool* sampel organ tersebut masing-masing dikultur pada TAB-SPF dengan pasase sebanyak 3 kali, menunjukkan hasil negatif.

**Kata kunci:** Newcastle Disease, gejala syaraf, tortikolis, hemaglutinin, amplifikasi.

## ABSTRACT

Recently many cases of pigeons and turtledoves showing neurological symptoms, especially torticollis and a tremble head, which are clinically indicated a Newcastle disease virus infection. So far, the two bird species have been found around commercial chicken farms to find the food. These conditions can be a factor for Newcastle disease virus transmission. This study aims to detect Newcastle disease virus (NDV) in pigeons and turtledoves that show neurological symptoms, using serological and molecular tests. Blood samples were taken from the brachial vein, processed to obtain blood serum. Serum was then tested by the hemagglutination inhibition (HI) test, to detect antibody titers against ND virus. The RNA from was extracted from the sample pool of the brain, trachea, and spleen and then amplified with specific primers for the F gene fragment of ND virus. The pool samples were also cultured on specific pathogen free of embryo chicken eggs (SPF-ECE). Identification was done by hemagglutination test (HA) and HI with positive control serum of ND virus. The results of serological detection of 7 samples of pigeons showed that the ND antibody titer varied from 2<sup>5</sup> to 2<sup>8</sup>, while 2 samples were obtained as seronegative with a titer of 2<sup>0</sup>. The extracted organ pools encoded M3/Sleman/2021 showed a positive RT-PCR result. Sequence analysis of the virus isolate of M3/Sleman/2021 indicated a virulent NDV and tended to be a cluster into genotype VI-i ND virus. The passage of the pool of extracted samples were carried out in the SPF-ECE up to 3 times, which exhibited a negative results.

**Keywords:** Newcastle Disease, neurological symptom, torticollis, hemagglutinin, amplification.

## PENDAHULUAN

Penyakit Newcastle atau biasa dikenal sebagai penyakit ND, merupakan penyakit unggas, khususnya ayam bersifat sangat mudah menular dan akut serta menimbulkan gejala gangguan pencernaan, pernafasan dan syaraf. Penyakit tersebut disebabkan oleh virus Newcastle, genus *Paramyxovirus*, keluarga *Paramyxoviridae*. Virus ND merupakan virus RNA yang mempunyai genom *single stranded* (SS) dengan polaritas negatif. *Paramyxovirus* berbentuk sangat pleomorfik, antarabentuk bulat sampai bentuk filamen serta berdiameter 100 sampai 150 nm. Nukleokapsid bersimetri heliks dan dikelilingi oleh amplop yang berasal dari membran permukaan sel. Pada amplop tersebut menempel *spike* glikoprotein hemaglutini (H) dan neuraminidase (N). *Spike* tersebut mempunyai peran dalam hemaglutinasi eritrosit dan proses elusi (Allan et al., 1978; Fenner et al., 1993; Miller & Koch, 2020).

Hospes utama penyakit ND adalah ayam ras, ayam bukan ras dan beberapa spesies unggas dan burung. Beberapa kasus ND pada ayam ras komersial baik layer dan broiler telah dilaporkan oleh Wibowo et al., (2012), Wibowo et al., (2017); Triosanti et al., (2018); Putri et al., (2017). Kasus ND pada ayam buras dilaporkan oleh Adi et al., (2009), sedangkan kasus ND pada merpati dilaporkan oleh Dewandaru et al. (2020). Kasus ND pada burung tekukur belum pernah secara resmi dilaporkan sebagai publikasi, tetapi pernah diidentifikasi oleh tim Fedik A. Ratam (komunikasi pribadi).

Gejala klinis akibat infeksi virus ND dapat bervariasi tergantung patotipe virus, kepekaan hospes dan faktor pendukung lainnya. Penyakit ND tipe Asiatik yang dikenal sebagai *very virulent* ND dapat menyebabkan kematian tinggi mencapai 100% pada unggas yang peka (Miller & Koch, 2020). dan oleh sebab itu dapat menimbulkan kerugian ekonomi yang cukup nyata di sektor usaha peternakan unggas di Indonesia. Pada ayam kampung yang dikenal mempunyai resistensi yang tinggi terhadap berbagai penyakit unggas pun, kasus ND mampu menyebabkan kematian mencapai lebih 50% populasi per tahun (Folitse et al., 1998). Menurut Miller & Koch, (2020) berdasarkan patotipenya virus ND dikasifikasi menjadi patotipe ganas atau velogenik mesogenik atau patogenisitas sedang dan lentogenik atau patogenisitas rendah. Variasi gejala klinis dapat muncul karena patogenisitas virus ND, apakah disebabkan oleh virus patogenisitas tinggi sampai sedang atau rendah. Di samping itu gejala klinis, juga dapat dikacaukan oleh penyakit lain yang mempunyai kemiripan gejala klinis. Kasus penyakit AI, pada awal wabah penyakit AI di Indonesia, dianggap sebagai kasus penyakit ND patogenisitas tinggi.

Patogenistas molekuler virus ND ditentukan oleh protein fusi yang berperan dalam fusi amplop virus dengan membran sel hospes. Dalam proses fusi tersebut diperlukan proses pemotongan prekursor Fo menjadi F1 dan F2 pada daerah pemotongan yang disebut *cleavage site*. Secara molekuler patogenisitas virus ND ditentukan konfigurasi asam amino daerah pemotongan tersebut. Virus patogenik pada unggas mempunyai sekuens <sup>112</sup>R/K-R-Q-KR-R<sup>-116</sup> dari F2 dan F1 pada residu 117 adalah penil alanin. Virus lentogenik mempunyai sekuens <sup>112</sup>G/E-K/R-Q-G/E-R<sup>-116</sup> pada F2 dan F1 posisi 117 adalah leusin (OIE, 2008). Perbedaan susunan asam amino pada daerah pemotongan tersebut merupakan substrat yang berbeda untuk enzim protease sel hospes. Karakter motif *cleavage site* virus lentogenik hanya dapat dipotong oleh enzim tripsin yang disekresikan sel-sel saluran pernafasan dan pencernaan unggas, oleh karena itu infeksiya terbatas pada kedua organ tersebut. Motif *cleavage site* virus yang ganas atau velogenik dapat dipotong oleh enzim protease yang terdapat pada sel atau jaringan hospes, oleh karena itu infeksiya bersifat sistemis dan berakibat kefatalan pada hospes-nya. Karakter motif asam amino tersebut dapat menjadi dasar penentu patogenisitas molekuler virus ND (Miller & Koch, 2020; de Leeuw, 2005).

Diagnosis penyakit ND pada umumnya dilakukan secara konvensional dengan melakukan kultur virus *in ovo*, *in vitro* dan diidentifikasi serologi dengan uji hemaglutinasi (HA) dan hemaglutinasi inhibisi (HI) menggunakan serum anti spesifik terhadap virus ND. Demikian halnya patogenisitas dilakukan secara *in vitro* dan *in vivo*, meskipun secara *in ovo* oleh beberapa peneliti dapat dipakai untuk penentuan patogenisitas (Granoff, 1964; Miller & Koch, 2020). Kelemahan diagnosis konvensional adalah memerlukan waktu yang lama untuk mencapai hasil akhir. Dewasa ini banyak dikembangkan diagnosis penyakit ND dengan metode *reverse transcriptase polymerase chain* (RT-PCR), terutama yang telah dilakukan. Secara umum identifikasi molekuler ditujukan pada gen F (fusi) yang merupakan prekursor glikoprotein yang berperan dalam *cleavage* dalam proses fusi sel (Miller & Koch, 2020).

Meskipun berbagai usaha telah dilakukan dalam rangka penanggulangan penyakit tersebut, namun tidak bisa dipungkiri bahwa sampai saat ini kasus ND masih banyak ditemukan di lapangan. Kasus penyakit ND tersebut dapat muncul pada suatu peternakan yang telah menjalankan vaksinasi dengan baik (Wibowo et al., 2017; Putri et al., 2018; Shanmuganathan et al., 2017) maupun pada peternakan ayam kampung yang belum ada program vaksinasi ND (Adi et al., 2009). Saat ini ditemukan kasus pada burung merpati menunjukkan

gejala syaraf, termasuk tortikolis, terdeteksi sebagai kasus penyakit ND dengan uji agar gel presipitasi (Dewandaru *et al.*, 2020). Peranan burung liar, secara khusus pada burung merpati dan tekukur diduga dapat menjadi pembawa virus ND bersirkulasi di lapangan. Hal tersebut karena burung merpati dan tekukur banyak ditemukan di sekitar lokasi peternakan yang diduga mencari pakan.

Penanggulangan penyakit unggas pada umumnya akan berhasil dengan baik apabila diagnosis penyakit tersebut dapat ditegakkan dengan cepat dan akurat. Di samping itu, perlu disadari bahwa pengenalan virus pada vektor pembawa penyakit mempunyai arti penting dalam pengendalian penyakit ND. Penelitian ini bertujuan untuk mendeteksi keberadaan virus ND pada burung merpati dan tekukur yang menunjukkan gejala syaraf.

## MATERI DAN METODE

Sampel burung merpati sebanyak sembilan ekor dan seekor burung tekukur dengan gejala syaraf, dan atau tortikolis di nekropsis. Sebelum nekropsis dilakukan sampel darah dikoleksi dari kedua jenis burung tersebut untuk dideteksi adanya antibodi terhadap virus ND. Selanjutnya burung tersebut dinekropsis dan dikoleksi sampel organ, yaitu: otak, lien, dan trakhea dan diproses dalam pool organ, menggunakan PBS steril dengan antibiotik. Sampel pool tersebut selanjutnya dikultur pada telur ayam berembrio SPF produksi PT. Medion, Bandung, Jawa Barat. Cairan allantois dipanen dan diuji hemaglutinasi (HA) untuk mengetahui pertumbuhan virus ND. Isolasi virus mengacu Alexander and Senne (2008), sedangkan prosedur identifikasi secara serologis dari cairan allantois yang memperlihatkan uji HA positif, dilanjutkan dengan uji hemaglutinasi inhibisi (HI) mengacu (Thayer & Beard, 2008). Deteksi virus ND dilakukan secara langsung dari hancuran organ otak, lien, dan trachea, dengan amplifikasi fragmen gen fusi, dengan uji *reverse transcriptase polymerase chain reaction* (RT-PCR).

### Isolasi RNA

Isolasi RNA virus AI dilakukan dengan *micro-to Midi RNA isolation kit* (Invitrogen, USA) sesuai dengan prosedur standar yang disarankan oleh Invitrogen. Pada prinsipnya, sebanyak 0,2 ml pool hancuran organ ditambahkan ke dalam 0,2 ml larutan pelisis yang mengandung 0,002 ml  $\beta$ -mercaptoethanol. Campuran tersebut, kemudian disentrifugasi pada 12.000 x g selama 2 menit pada suhu 25°C. Supernatan, selanjutnya dipindahkan ke dalam tabung ependorf dan ditambah dengan 0,2 ml etanol absolut, kemudian dimasukkan

kedalam *RNA spin cartridge*, dan disentrifugasi pada 12.000xg selama 15 menit 25°C. *Cartridge* selanjutnya dicuci dengan 0,7 ml *wash buffer I* dan diulang dengan 0,5 *wash buffer II*. *Cartridge* tersebut kemudian dipindahkan ke dalam *RNA recovery tube*, dielus menggunakan 50  $\mu$ l *RNAse-free water* dengan cara disentrifugasi dengan kecepatan 12.000xg selama 2 menit pada suhu 25°C. Suspensi RNA yang diperoleh dipakai sebagai *template* pada reaksi RT-PCR.

### Amplifikasi gen F virus ND

Amplifikasi gen F dengan primer spesifik gen F virus ND, yaitu forward 5'-GCAGGGATTGTAGTAACAGGAGAT-3' dan reverse 5'-CCAAGAGTTGAGTCTGTGAGTCAT-3' dilakukan dengan metode Reverse Transkriptase-Polymerase Chain Reaction (RT-PCR). Reaksi dilakukan dengan kit Superscript III-one-step-RT-PCR with platinum Taq (Invitrogen) menggunakan Gene-Amp PCR System 2400 (Applied Biosystem, USA). Amplifikasi dilakukan pada fragmen gen F yang mengamplifikasi daerah *clavage site* dengan primer yang disusun sendiri.

Hasil amplifikasi fragmen gen F tersebut divisualisasi dengan metode elektroforesis menggunakan gel agarose 2% dan pewarnaan dengan ethidium bromide (0,5  $\mu$ g/ml). Pita DNA yang teramplifikasi diamati di dalam ruangan gelap menggunakan UV transluminator, untuk selanjutnya didokumentasi. Produk PCR dilanjutkan dengan sekuensing menggunakan primer yang sama dengan primer amplifikasi dan dikirim ke PT. Genetika science, Malaysia.

Hasil uji serologis, deteksi molekuler, dan kultur pada telur TAB dianalisis secara deskriptif. Analisis hasil sekuens menggunakan perangkat bioinformatik program Mega X, meliputi *multiple alignment*, prediksi tingkat asam amino, dan konstruksi pohon kekerabatan (Kumar *et al.*, 2018)

## HASIL

Koleksi sampel darah burung merpati dan tekukur serta hasil uji HI untuk mengetahui antibodi ND pada kasus tortikolis dan atau tremor pada kedua spesies burung tersebut, dapat diamati pada Tabel 1. Demikian juga hasil uji RT-PCR pool sampel otak, lien, dan trakea serta hasil pasase pool sampel pada TAB SPF, dapat diamati pada Tabel-1.

Sampel darah pada burung tekukur dapat dikoleksi namun jumlahnya sedikit dan tidak muncul serum darah yang mencukupi untuk dilakukan uji HI. Foto hasil uji HI serum darah pada burung merpati dimuat pada Gambar 1.

## PEMBAHASAN

Isolasi virus ND dilakukan pada telur ayam berembrio *Specific Pathogen Free* (SPF) umur 12 hari. Hasil monitoring perkembangan telur inokulasi tersebut, teramati embrio tidak mati dan dipanen pada umur 5 hari post inokulasi. Hasil uji hemaglutinasi cairan allantois tidak didapatkan hasil positif (titer virus  $2^0$ ). Untuk menyatakan hasil isolasi negatif dilakukan pasase sampai 3 kali dengan hasil uji HA negatif. Hal tersebut mengindikasikan bahwa pada telur tidak terdapat pertumbuhan virus yang mampu melakukan hemaglutinasi, seperti virus ND yang menjadi target propagasi. Oleh karena uji HA negatif maka tidak dilanjutkan uji HI.


Pool organ sebagaimana organ kultur selanjutnya diekstraksi dan diamplifikasi dengan primer khusus fragmen gen F. Namun demikian di antara pool sampel, hanya sampel kode M3/Sleman/2021 yang menunjukkan hasil positif dalam uji RT-PCR. Hasil amplifikasi tersebut menghasilkan produk amplifikasi sebesar 733 bp, dengan kualitas amplicon bersih, tidak ada ekstra band, sesuai target amplifikasi, tebal, sehingga dapat dikatakan hasil amplifikasi sangat konfidens. Hasil gel elektroforesis dimuat pada Gambar 2.

Produk PCR tersebut di atas, selanjutnya disekuens untuk mendapatkan data nukleotida. Hasil konstruksi pohon kekerabatan dari data sekuensing sampel positif RT PCR kode Merpati N/2021 bersesuaian dengan kode asli sampel M3/Sleman/2021, termasuk dalam genotipe VII-i yang berbeda dengan virus ND yang banyak dilaporkan pada burung merpati. Konstruksi pohon kekerabatan virus ND sampel asal merpati N/2021 dimuat pada Gambar 3.

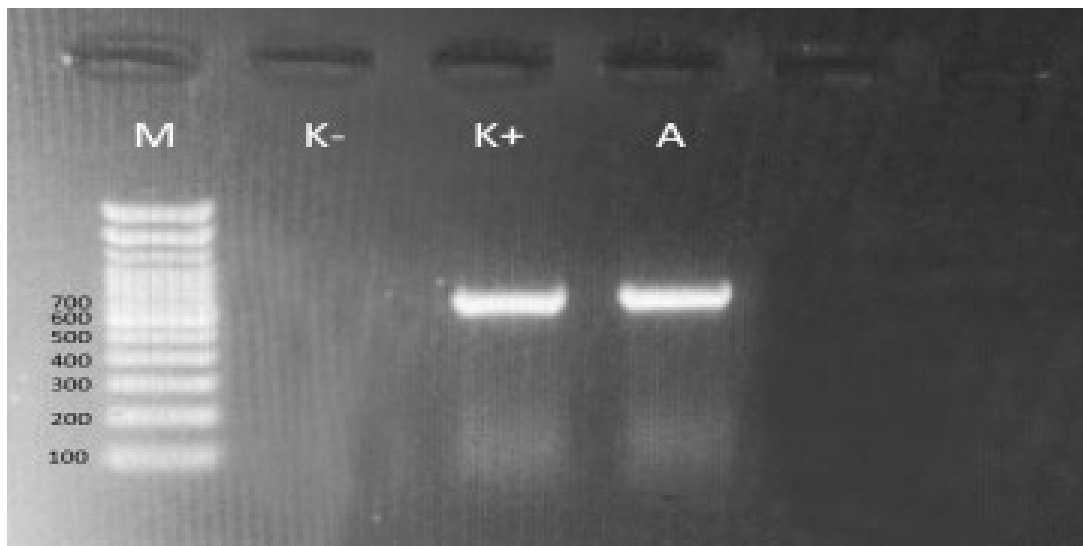
Berdasarkan data serologis yang diperoleh dalam penelitian ini bahwa sampel serum merpati memiliki titer antibodi  $2^5$  sampai  $2^8$ , sedangkan 2 sampel burung merpati terdeteksi memiliki titer  $2^0$ . Menurut OIE (2008) titer HI ND dapat dianggap positif jika serum mempunyai titer HI  $2^4$  atau lebih terhadap antigen ND 4HAU. Data dari lapangan menyatakan bahwa burung merpati yang digunakan dalam penelitian ini belum pernah mendapatkan vaksinasi ND. Secara alami apabila hospes dalam hal ini burung merpati kontak dengan virus ND maka akan memberikan respons pertahanan dengan membentuk kekebalan baik humoral dan seluler. Protein hemaglutinin virus ND, merupakan protein permukaan penting yang salah satunya berperan dalam menginduksi kekebalan yang sifatnya protektif (Suarez, 2020). Titer antibodi humoral terhadap virus ND dalam serum darah mudah dideteksi dengan uji hemaglutinasi inhibisi. Secara prinsip adanya antibodi spesifik virus ND yang dapat menghambat proses hemaglutinasi virus ND pada sel darah merah, maka dapat ditentukan bahwa antibodi tersebut adalah antibodi virus ND (Alexander & Senne, 2008; Suarez, 2020). Oleh karena itu secara serologis tujuh merpati dengan gejala saraf dalam penelitian ini dapat dinyatakan seropositif membawa antibodi virus ND akibat tantangan virus ND di lapangan, sedangkan dua sampel dinyatakan seronegatif. Namun demikian, propagasi dengan melakukan pasase sampel pool organ sampai tiga kali terbukti tidak terdapat pertumbuhan virus ND. Hal tersebut dimungkinkan karena kasus infeksi pada burung merpati dan tekukur tersebut sudah sangat kronis dan secara alami

Tabel 1. Hasil uji HI serum darah, dan uji HA cairan allantois hasil kultur pada telur ayam berembrio SPF.

No	Sampel Uji	Hasil HI serum	Hasil Uji HA Cairan Alantois TAB	RT-PCR (pool organ otak, lien, dan trakhea)	Pasase 3x pada TAB dan uji HA
1	M1/Sleman/2021	$2^5$	$2^0$	negatif	negatif
2	M2/Sleman/2021	$2^8$	$2^0$	negatif	negatif
3	M3/Sleman/2021	$2^7$	$2^0$	negatif	negatif
4	M4/Sleman/2021	$2^7$	$2^0$	negatif	negatif
5	M5/Bantul/2021	$2^5$	$2^0$	negatif	negatif
6	M6/Bantul/2021	$2^4$	$2^0$	negatif	negatif
7	M7/Bantul/2021	$2^0$	$2^0$	negatif	negatif
8	M8/Bantul/2021	$2^5$	$2^0$	negatif	negatif
9	M9/Bantul/2021	$2^0$	$2^0$	negatif	negatif
10	T10/ Bantul/2021	-	$2^0$	negatif	negatif



Gambar 1. Foto hasil uji HI serum darah burung merpati kode M1-M9.




Gambar 2. Hasil amplifikasi *fragment* gen F dengan pita DNA pada posisi 733bp (Primer F2) M: Marker 100 bp, K-: Kontrol negatif, K+: Kontrol positif dan A: sampel asal burung merpati kode sampel M3/ Sleman/2021.

burung tersebut dapat mengatasi infeksi. Sebagai akibatnya antibodi spesifik yang diproduksi hospes memungkinkan terjadi netralisasi virus ND dan tidak ditemukan perkembangan virus pada organ target dan tidak terjadi virus *shedding*. Meskipun demikian secara molekuler terdapat satu sampel M3/Sleman/2021 yang konfirmasi positif pada pool organ, tetapi isolasi dan pasase pada TAB, negatif. Hal tersebut bisa terjadi yang terdeteksi adalah genom virus ND atau virus ND yang sudah tidak aktif.

Deteksi molekuler terhadap sampel organ dilakukan dengan uji RT-PCR, dengan primer spesifik yang didesain untuk mengamplifikasi gen fusi pada daerah *cleavage site*, sebagai penentu patogenitas molekuler. Hasil elektroforesis teramati adanya pita DNA pada posisi 733 bp sesuai target amplifikasi, pita DNA teramati tebal, dan tunggal. Hasil amplifikasi

tersebut termasuk baik dan konfiden. Gen fusi pada umumnya merupakan target deteksi molekuler pada virus ND (Alexander, 2003; Daud *et al.*, 2019; Wibowo *et al.*, 2017; Shanmuganathan *et al.*, 2017). Namun demikian beberapa peneliti juga mempunyai preferensi untuk mendeteksi gen HN (Triosanti *et al.*, 2018, Wulandari *et al.*, 2021, Soltani *et al.*, 2019), serta gen lain seperti gen matriks juga dapat menjadi target deteksi pada virus ND (Daud *et al.*, 2019)

Hasil sekuensing berupa data *ABI file* dan urutan disejajarkan menggunakan *software* MEGA\_X. Sekuens yang diperoleh dengan panjang 700 nukleotida yaitu pada posisi 112-812 atau asam amino ke 42-270 pada gen F. Susunan asam amino pada *cleavage site* virus yang bersifat patogenik adalah <sup>112</sup>R/K-R-Q/K/R-K/R-R-F<sup>117</sup> dan Fenilalanin (F) pada urutan asam amino ke 117 (Choi *et al.*, 2012). Virus ND isolat asal merpati pada



Gambar 3. Pohon kekerabatan virus ND isolat asal burung merpati, *fragment* gen F pada posisi nukleotida nomor 112-812, dengan *bootstrap value* 100x. Tanda "■": sampel penelitian,

penelitian ini memiliki pola *cleavage site* <sup>112</sup>RRRKR<sup>116</sup> dan <sup>117</sup>F. Hal ini menunjukkan bahwa virus ND asal merpati tersebut adalah virus ND yang bersifat virulen dan memiliki pola *cleavage site* dengan susunan basa yang sifatnya multipel dan diikuti asam amino Fenil alanine pada sekuens nomor 117. Pola tersebut sama dengan virus ND yang diisolasi dari ayam asal Sukorejo (Xiao et al., 2012), dan berbeda dengan sekuens dengan virus ND yang bersifat kurang patogen. Salah satu contoh virus ND yang tidak virulen adalah Strain *LaSota* yang memiliki urutan asam amino pada *cleavage site* <sup>112</sup>GRQGR↓L<sup>117</sup> merupakan virus ND lentogenik tergolong genotip II. Menurut OIE (2008) virus ND strain lentogenik dan kurang patogen memiliki pola

<sup>112</sup>G/E-K/R-Q-G/E-R-L<sup>117</sup> dengan Leusin (L) pada posisi 117.

Sampel ND asal burung merpati dengan gejala saraf dalam penelitian ini berdasarkan *phylogenetic tree* termasuk dalam genotip VII-i. Virus tersebut berbeda dengan virus ND yang telah diisolasi dari merpati yang menunjukkan tanda klinis penyakit ND di Cina, yang sebagian besar masuk dalam kelompok genotipe VI. Meskipun demikian kasus ND pada burung merpati di Cina tersebut sejumlah kecil isolat dikelompokkan menjadi genotipe VII (Liu et al., 2006; Qin et al., 2008). Virus ND yang bersirkulasi di Indonesia yang menyebabkan gejala klinis hingga kematian pada ayam komersial layer adalah tergolong dalam genotipe VII

(Goraichuk *et al.*, 2020; Wibowo *et al.*, 2017; Xiao *et al.*, 2012). Dalam analisis pohon kekerabatan di penelitian ini virus ND sampel asal merpati N/2021 sesuai kode sampel M3/Sleman/2021 berada dalam kluster dengan virus ND isolat ayam komersial asal Sragen, Kudus, dan Banjarmasin (Xiao *et al.*, 2012).

Data genetik virus ND isolat asal merpati yang mempunyai kesamaan genotipe VII-i dengan virus asal ayam komersial perlu diwaspadai karena potensi penularan virus di antara spesies tersebut. Hasil penelitian ini sangat menarik karena sesuai laporan Snoeck, *et al.* (2013) bahwa burung merpati berpeluang dalam penyebaran virus ND. Laporan lain menyatakan bahwa infeksi pada merpati dapat juga bersifat subklinis dan sebagai karier yang dapat menularkan virus ND ke unggas lain (Wakamatsu *et al.*, 2006). Kondisi tersebut perlu diwaspadai bahwa burung merpati berpotensi sebagai perantara penyebaran virus ND pada unggas komersial.

Berdasarkan data yang diperoleh dalam penelitian ini, disimpulkan bahwa sebagian besar burung merpati dengan gejala saraf menunjukkan data seropositif antibodi terhadap virus ND. Hasil tersebut memberikan konfirmasi bahwa burung merpati tersebut pernah terinfeksi virus ND. Deteksi molekuler terhadap sampel penelitian, menunjukkan hanya satu sampel kode M3/Sleman/2021 dengan hasil positif RT-PCR. Analisis sekuens dan konstruksi pohon kekerabatan menunjukkan isolat tersebut sebagai virus ND virulen yang termasuk dalam genotipe VII-i. Untuk membuktikan kasus positif infeksi virus ND pada burung tekukur dengan gejala syaraf dan atau tortikolis diperlukan sampel dari kasus yang bersifat akut dan jumlah sampel yang lebih banyak.

### UCAPAN TERIMA KASIH

Penelitian ini didukung oleh Dana Hibah Pengembangan Bagian Departemen Mikrobiologi FKH UGM, dengan nomor kontrak: 907/UN1/FKH/HK4/2021 tanggal 1 April 2021.

“Penulis menyatakan tidak ada konflik kepentingan dengan pihak-pihak yang terkait dalam penelitian ini”.

### DAFTAR PUSTAKA

Adi AAAM, Astawa NM, Putra KSA, Hayashi Y, and Masumoto Y. 2010. Isolation and Characterization of a Pathogenic Newcastle Disease Virus from A Natural Case in Indonesia. *J. Vet. Med Sci.* 72 (3): 313-319.

Allan WH, Lancaster JE, Toth B. 1978. Newcastle Disease Vaccines, Their Production and Use Food

and Agriculture Organization of the United Nation, Rome. Italy. Pp. : 1-5.

Alexander DJ, Senne DA. 2008. Newcastle Disease and Other Avian Paramyxoviruses. *In: A Laboratory Manual for Isolation and Identification of Avian Pathogen.* Fifth Edition, The American Association of Avian Pathologists. Kendal Publishing Company, USA. Pp.: 135-141.

Miller P, Koch G. 2020. Newcastle Diseases, Other Avian Paramyxovirus, and Avian Metapneumovirus Infections. *Dalam: Disease of Poultry.* David E.S., Martine B., Catherine M.L., Larry R.M.D., Venugopal R., David L.S., (eds.). 14<sup>th</sup> edition. CD-ROM version, produced and distributed by Iowa State University Press. Blackwell Publishing Company. Pp.: 112-166.

Thayer SG, Beard DJ. 2008. Serologic Procedures. *In: A Laboratory Manual for Isolation and Identification of Avian Pathogen.* Fifth Edition, The American Association of Avian Pathologists. Kendal Publishing Company, USA. Pp.:222-229.

Choi KS, Lee EK, Jeon WJ, Kwon JH, Lee JH, Sung HW. 2012. Molecular Epidemiologic Investigation of Lentogenic Newcastle Disease Virus from Domestic Birds at Live Bird Markets in Korea. *Avian Diseases,* Vol. 56, No 1 pp 218-223. <https://www.jstor.org/stable/41417490>.

Creeland JL, Graham DA, McCullough SJ. 2002. Detection and Differentiation of Pathogenicity of Avian Paramyxovirus serotype 1 from field Cases Using One-step Reverse Transcriptase-polymerase Chain Reaction. *Avian Pathol.* 31: 493-499.

Daud MAK, Setiyaningsih S, Sudirman I. 2019. Identification and Molecular Characterization of Newcastle Disease Virus Circulates in Some Districts in Aceh. *Jurnal Kedokteran Hewan* 13 (1):10-14.

De Leeuw OS, Koch G, Hartog L, Ravenshorst N, Peeter BPH. 2005. Virulence of Newcastle Disease Virus Is Determined by The Clavage Site of The Fusion Protein and by Both the Stem Region and Globular Head of The Hemagglutinin-neuraminidase Protein. *J. of Gen. Virol.*, 86: 1759-1769.

Dewandaru RA, Santosa FPC, Sugiyono, Wibowo MH. 2020. Gambaran Mikroskopis Berbagai Organ Merpati yang Menunjukkan Gejala Tortikolis dan Identifikasi Penyakit Tetelo Berdasarkan Uji Agar Gel Presipitasi. *Jurnal Veteriner* 21 (4):519-529.

Ezeibe MCO, Ndeip ET. 2005. Red Blood Cell Elution Time of Strain of Newcastle Disease Virus. *J. Vet. Sci.* 6(4): 287-288.

Fenner FJ, Gibb EP, Murphy FA, Studdert MJ, White DO. 1993. *Veterinary Virology.* Academic Press, Inc. Hal.: 471-481.

Folitse R, Halvorson DA, Sivanandan V. 1998. Efficacy of Combined Killed-in-oil Emulsion and Live Newcastle

- Disease Vaccines in Chickens. *Avian Dis.* 42: 173-178.
- Granoff A. 1964. Nature of the Newcastle Disease Virus Population. In: Newcastle Disease Virus an Evolving Pathogen. Edited by Hanson, R. P. The University of Wisconsin Press, Madison, Wisconsin, USA. Pp.:107-118.
- Goraichuk IV, Williams-Coplin D, Wibowo MH, Durr PA, Asmara W, Artanto S, Dimitrov KM, Afonso CL, Suarez DL. 2020. Complete Genome Sequences Of 11 Newcastle Disease Virus Isolates Of Subgenotype VII.2 From Indonesia. *Microbiology Resource Announcement* volume 9 issues 5 e01519-19.
- Kumar S, Stecher G, Li M, Knyaz C, Tamura K. 2018. MEGA X: Molecular Evolutionary Genetics Analysis across computing platforms. *Molecular Biology and Evolution* 35:1547-1549
- Liu H, Wang Z, Song C, Wang Y, Yu B, Zheng D, Sun C, Wu Y. 2006. Characterization of Pigeon-Origin Newcastle Disease Virus Isolated in China. *Avian Diseases* 50(4), 636-640. <https://doi.org/10.1637/7618-042606R1.1>
- OIE (2008). Newcastle Disease. *Dalam: OIE terrestrial Manual*. Hal. 576- 588.
- Putri DD, Handharyani E, Soejoedono RD, Setiono A, Mayasari NLI, Poetri NO. 2018. Genotype Characterization of Newcastle Disease Virus Isolated from Commercial Chicken Flock in West Java, Indonesia. *Pak. Vet. J.* 38 (2): 184-188.
- Qin ZM, Tan LT, Xu HY, Ma BC, Wang YL, Yuan XY, Liu WJ. 2008. Pathotypical Characterization and Molecular Epidemiology of Newcastle Disease Virus Isolats from Different Host in China from 1996 to 2005. *Journal of Clinical Microbiology.* 46: 601-611.
- Senne DA. 1989. Virus Propagation in Embryonating Eggs. In: A Laboratory Manual for Isolation and Identification of Avian Pathogen. Third Edition, The American Association of Avian Pathologist. Kendal Publishing Company, USA. Pp.:176-181.
- Soltani M, Peighambari SM, Abdoshah. 2019. Molecular Characterization of Haemagglutinin-Neuraminidase Gene Among virulent Newcastle Disease Viruses Isolated in Iran. *Ir. J. of Vet. Res.*
- Shanmugannathan L, Anggoro D, Wibowo MH. 2017. Newcastle Disease Virus Detection from Chickhen Organ Samples Using Reverse Transcriptase Polymerase Chain Reaction. *Jurnal Sain Veteriner* 35(1):127-135.
- Snoeck CJ, Marinelli M, Charpentier E, Sausy A, Conzemius T, Losch S, Muller CP. 2013. Characterization of Newcastle Disease Viruses in Wild and Domestic Birds in Luxembourg from 2006 to 2008. *Applied and Environmental Microbiology*, Volume 79 Number 2 p. 639–645.
- Triosanti LS, Wibowo MH, Widayanti R. 2018. Molecular Characterization of Haemagglutinin-Neuraminidase Fragment Gene of Newcastle Disease Virus Isolated from Periodically-vaccinated Farm. *Vet. World* 11(5): 657-666.
- Wakamatsu N, King DJ, Kapczynski DR, Seal BS, Brown CC. 2006. Experimental Pathogenesis for Chickens, Turkeys, and Pigeons of Exotic Newcastle Disease Virus From An Outbreak In California During 2002–2003. *Vet Pathol* 43:925–933.
- Wibowo MH, Untari T, Wahyuni AETH. 2012. Isolasi, Identifikasi, Sifat Fisik, dan Biologi Virus Newcastle Disease yang Disolasi dari Lapangan. *Jurnal Veteriner* 13 (4): 425-433.
- Wulandari I, Rahmahani J, Rahmawati I, Putih N, Azahro A, Kusnoto K, Ernawati R, Ratam FA. 2021. Karakterisasi Molekuler Protein Hemagglutinin-Neuraminidase Virus Newcastle Disease di Surabaya Tahun 2003 dan 2016. *Jurnal Medik Veteriner* 4(2):231-242.
- Xiao S, Paldurai A, Nayak B, Samuel A, Bharoto EE, Prajitno TY, Collins PL, Samala SK. 2012. Complete Genome Sequences of Newcastle Disease Virus Strains Circulating in Chicken Populations of Indonesia. *Journal of Virology*: 5969-5970.