

Penelitian

Anatomi Organ Reproduksi Jantan Trenggiling (*Manis javanica*)

(Anatomy of the Male Reproductive Organs of Javan Pangolin (*Manis javanica*))

Yusrizal Akmal¹, Chairun Nisa^{2*}, Savitri Novelina²

¹Program Studi Anatomi dan Perkembangan Hewan, Sekolah Pascasarjana, Institut Pertanian Bogor

²Bagian Anatomi Histologi dan Embriologi, Departemen Anatomi Fisiologi dan Embriologi, Fakultas Kedokteran Hewan, Institut Pertanian Bogor, Jl. Agatis Kampus IPB Dramaga Bogor 16680 Indonesia

* Penulis untuk korespondensi: chnisa@yahoo.com

Diterima 26 Mei 2014, Disetujui 20 Juni 2014

ABSTRAK

Organ reproduksi trenggiling merupakan hal yang penting dalam menunjang upaya konservasi, karena trenggiling termasuk dalam kategori *endangered species* oleh IUCN dan dilindungi pemerintah berdasarkan UU No. 5/1990 serta PP No. 7/1999, meskipun menurut CITES termasuk *appendix II*. Penelitian ini bertujuan untuk mempelajari makroanatomi organ reproduksi jantan trenggiling (*M. javanica*). Organ reproduksi jantan dari lima ekor trenggiling digunakan pada penelitian ini. Pengamatan dilakukan terhadap posisi *in situ*, morfologi dan morfometri, yang meliputi pengukuran panjang, lebar atau diameter, tebal, dan dari masing-masing bagian organ reproduksi jantan trenggiling dengan menggunakan kaliper dalam satuan cm, serta bobot dalam satuan gr. Analisis dilakukan secara deskriptif. Hasil pengamatan menunjukkan bahwa trenggiling memiliki sepasang organ reproduksi yang terdiri atas *testes*, *epididymis* dan *ductus deferens* yang selanjutnya bermuara ke *urethra*. *Testes* terletak di *subcutanea* daerah *inguinales*, serta tidak terbungkus oleh *scrotum*. *Testis dexter* dan *sinister* memiliki bentuk dan ukuran yang relatif sama. Ukuran rata-rata testis adalah panjang $3,78 \pm 0,12$ cm, lebar $1,24 \pm 0,02$ cm, tebal $0,90 \pm 0,03$ cm, dan bobot $5,64 \pm 0,04$ g. *Epididymis* membentuk *caput*, *corpus* dan *cauda* dengan panjang rata-rata $4,78 \pm 0,02$ cm, sedangkan panjang rata-rata *ductus deferens* adalah $8,98 \pm 0,31$ cm. Penis berukuran kecil dan pendek, bertipe *muscolocavernosus* dengan rata-rata panjang dan diameter adalah $5,39 \pm 1,63$ cm, dan $0,64 \pm 0,03$ cm. Ditemukannya *testes ascrotalis* di *subcutanea* daerah *inguinales* merupakan hasil yang menarik dari penelitian ini yang diduga terkait dengan perilaku trenggiling menggulung tubuh.

Kata kunci: trenggiling (*M. javanica*), organ reproduksi jantan, *testes ascrotalis*

ABSTRACT

Reproductive organs are important for the conservation program of endangered species such as pangolin. Javan pangolin listed as endangered species in the IUCN red list and protected by Indonesian government based on UU No. 5/1990 and PP No. 7/1999. However CITES listed in *appendix II*. The study aims to reveal the macroanatomy of the male reproductive organs of javan pangolin (*M. javanica*). Male reproductive organs of five pangolins were used in this study. *In situ* and morphometric observations of the pangolin's male reproductive organs were done including measurements of length, width or diameter, thickness by using a caliper in units of cm and its weight in gr. The analysis was performed descriptively. The results showed that the pangolin has a pair of reproductive organ that consist of *testes*, *epididymis* and *deferens ducts* which then empties into the *urethra*. *Testes* are located subcutaneously in the *inguinal* area and *scrotum* is absent. Pair of *testes* are almost similar in shape and size. The average size of the *testes* are 3.78 ± 0.12 cm in length, 1.24 ± 0.02 cm in width, 0.90 ± 0.03 cm in thickness, and 5.64 ± 0.04 g in weight. The *epididymis* has average length of 4.78 ± 0.02 cm with distinguishable of *caput*, *corpus* and *cauda epididymis*. The average length of the *deferens duct* is 8.98 ± 0.31 cm. Additionally the penis of javan pangolin is small and short, *muscolocavernosus* type with average length and diameter is 5.39 ± 1.63 cm and 0.64 ± 0.03 cm respectively. The revealed of *ascrotal testes* in the *subcutan* of *inguinal* area is the most interesting result of the study which thought to be related to the behavior of roll up of pangolin body.

Keywords: pangolin (*M. javanica*), male reproductive organs, *ascrotal testes*

PENDAHULUAN

Trenggiling merupakan salah satu mamalia yang unik dan menarik. Beberapa keunikan trenggiling adalah tubuh yang ditutupi sisik-sisik keras seperti reptil, tidak memiliki gigi (*toothless*) seperti unggas, lidah dapat menjulur panjang dan menggulung tubuh jika terancam (Breen, 2012), serta memiliki *pyloric teeth* di daerah pilorus lambung (Nisa' et al., 2010). Selain itu kemampuan penciuman trenggiling lebih baik dibandingkan penglihatannya (Robinson, 2005). Makanan utama trenggiling adalah semut (Ordo Hymenoptera) dan rayap (Ordo Isoptera) (Lekagul & McNeely, 1977).

Trenggiling termasuk hewan langka yang dilindungi oleh pemerintah RI berdasarkan UU No. 5/1990 tentang Konservasi Sumberdaya Alam Hayati dan Ekosistemnya, serta PP No. 7/1999 tentang Pengawetan Jenis Tumbuhan dan Satwa. Pada tahun 2008 IUCN, memasukkannya ke dalam daftar merah (*Red List*), kategori *endangered* yaitu status konservasi yang diberikan kepada spesies dengan risiko kepunahan di alam yang tinggi pada waktu akan datang. Namun menurut CITES, trenggiling masuk kategori appendix II yang artinya pada saat ini trenggiling belum termasuk kedalam kategori terancam punah. Sementara itu, saat ini semakin marak perdagangan ilegal trenggiling, akibat meningkatnya permintaan pasar terutama dari Cina. Sebagian masyarakat, khususnya masyarakat Cina, memiliki kepercayaan bahwa sisik trenggiling berkhasiat sebagai obat antiseptik, anti inflamasi serta dapat menyembuhkan beberapa penyakit seperti skabies dan rematik (Nowak, 1999), sedangkan jantung, usus dan kepala trenggiling digunakan untuk mengobati penyakit asma dan jantung (Akpona et al., 2008). Hal tersebut menyebabkan perburuan liar terhadap satwa ini semakin meningkat, sehingga menyebabkan populasinya di alam menurun secara drastis. Indonesia telah memberlakukan zero kuota untuk trenggiling sejak tahun 2000, namun sejak saat itu pula perdagangan secara ilegal terus meningkat dari tahun ke tahun. Mengatasi penurunan populasi trenggiling di alam, perlu diantisipasi dengan melakukan penangkaran sebagai upaya untuk mempertahankan populasi yang mulai terancam punah (Gaubert & Antunes, 2005; Farida, 2010). Informasi tentang status biologi reproduksi satwa liar sangat penting untuk pelaksanaan kegiatan konservasi *ex situ*. Salah satu aspek dalam biologi reproduksi satwa liar adalah pengetahuan tentang anatomi dan fisiologi organ reproduksi baik jantan maupun betina.

Organ reproduksi jantan mamalia terdiri atas se-

pasang testis (jamak: *testes*), *ductus epididymidis*, *ductus deferens*, *glandulae accessoriae* dan penis. Testis memiliki fungsi gametogenesis dan steroidogenesis (Weinbauer et al., 2010). Spermatozoa yang berada di lumen *tubuli seminiferi* testis ditransfer dari *rete testis* ke *ductus efferent*, dan selanjutnya ke *ductus epididymidis* yang membentuk *caput*, *corpus* dan *cauda epididymis*. Ketiga bagian *ductus epididymidis* memiliki fungsi spesifik dalam proses pematangan dan penyimpanan spermatozoa sebelum disalurkan melalui *ductus deferens* menuju *ampulla* dan *urethra* (Wrobel & Bregmann, 2006), serta diejakulasikan melalui penis sebagai organ kopulasi (Aughey & Frye, 2001). *Glandulae accessoriae* (kelenjar asesoris) pada hewan jantan meliputi *glandula vesicularis*, *prostata*, *glandula bulbourethralis* dan *ampulla* (Colville & Bassert, 2002). Sekreta kelenjar asesoris bersama dengan sekreta dari testis dan *ductus epididymidis*, berperan penting dalam menjaga motilitas dan aktivitas metabolik spermatozoa (Pineda, 2003). Keberadaan kelenjar asesoris bersifat spesies spesifik. Tidak semua spesies memiliki keempat kelenjar asesoris tersebut, demikian pula dengan morfologi kelenjar yang juga berbeda (Chughtai et al., 2005; Thomson & Marker, 2006).

Sampai saat ini, data morfologi organ reproduksi trenggiling (*Manis javanica*) yang sudah dilaporkan adalah pada organ reproduksi betina (Rachmawati, 2011; Kimura et al., 2006). Adapun informasi mengenai karakteristik morfologi organ reproduksi jantan trenggiling belum dilaporkan. Data yang diperoleh dari penelitian ini merupakan informasi baru dalam biologi reproduksi, khususnya tentang karakteristik morfologi organ reproduksi jantan pada trenggiling. Informasi tersebut dapat menjadi data dasar yang penting dalam upaya perkebangbiakkan dan preservasi sumber genetik trenggiling, untuk menunjang upaya penangkaran, sehingga populasi trenggiling dapat dipertahankan dan lebih dikembangkan.

BAHAN DAN METODE

Penelitian ini menggunakan organ reproduksi jantan dari lima ekor trenggiling (*M. javanica*) dengan bobot badan berkisar 2,9 - 9,8 kg. Empat ekor trenggiling jantan berasal dari hasil sitaan yang dihibahkan oleh Dirjen PHKA pada tahun 2013 dan sudah diawetkan dalam formalin 10%, sedangkan satu sampel organ reproduksi jantan berasal dari sampel penelitian disertasi Nisa' (2005) yang telah difiksasi dalam larutan Bouin selama 48 jam dan dipindahkan ke dalam alkohol 70% sebagai *stopping point*.

Pengamatan secara makroskopis dilakukan ter-

hadap posisi *in situ*, bentuk dan ukuran organ reproduksi jantan trenggiling (*M. javanica*) yang meliputi testes, saluran reproduksi dan penis. Pengukuran bobot tubuh dilakukan dengan menggunakan timbangan besar (Berkel) kekuatan 25 kg dan testes menggunakan timbangan analitik (Ohaus) berkapasitas 200 g. Pengukuran panjang, diameter/lebar dan tebal dilakukan dengan menggunakan kaliper dalam satuan sentimeter (cm). Semua hasil pengamatan didokumentasikan menggunakan kamera digital Canon EOS 200D, kemudian dianalisis secara

deskriptif serta disajikan dalam bentuk tabel dan gambar.

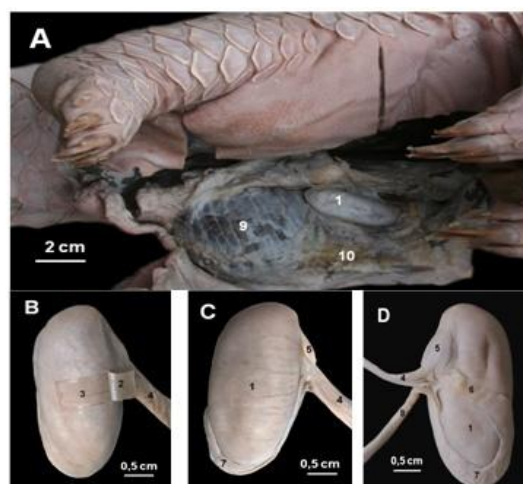
HASIL

Organ reproduksi jantan trenggiling terdiri atas testes, epididymis (membentuk *caput*, *corpus* dan *cauda*), *ductus deferens*, dan *urethra* yang terdapat di dalam penis. Semua organ berjumlah sepasang, kecuali penis. Morfometri organ reproduksi jantan trenggiling setelah diawetkan disajikan pada Tabel 1.

Tabel 1 Morfometri organ reproduksi jantan trenggiling (*Manis javanica*) yang diawetkan dengan larutan formalin 10% dan larutan Bouin (dalam alkohol 70%).

Organ Repruduksi*	Parameter Pengukuran			
	Panjang (cm)	Diameter/ lebar (cm)	Tebal (cm)	Bobot (g)
Testis				
<i>Dextra</i>	3,69 ± 0,74	1,25 ± 0,09	0,88 ± 0,21	5,61 ± 1,90
<i>Sinistra</i>	3,86 ± 0,76	1,23 ± 0,13	0,92 ± 0,15	5,66 ± 1,92
Rataan	3,78 ± 0,12	1,24 ± 0,02	0,90 ± 0,03	5,64 ± 0,04
Epididymis				
<i>Dekstra</i>	4,79 ± 2,33	0,36 ± 0,06	-	-
<i>Sinistra</i>	4,76 ± 2,09	0,39 ± 0,05	-	-
Rataan	4,78 ± 0,02	0,38 ± 0,02		
Ductus deferens				
<i>Dekstra</i>	8,75 ± 7,67	-	-	-
<i>Sinistra</i>	9,19 ± 7,97	-	-	-
Rataan	8,98 ± 0,31			
Penis	5,39 ± 1,63	0,64 ± 0,03	-	-
Corpus penis	-	0,61 ± 0,11		
Glans penis	0,97 ± 0,10	0,48 ± 0,21		

*Sampel organ reproduksi yang telah difiksasi.



Gambar 1 Posisi testis trenggiling (*Manis javanica*) yang terletak di *subcutanea* daerah *inguinales* (A), dibungkus oleh kapsula jaringan ikat (B), testis tampak ventral (C) dan testis tampak dorsal (D). (1) testis, (2) *tunica vaginalis*, (3) *tunica albuginea*, (4) *funiculus spermaticus*, (5) *caput epididymidis*, (6) *corpus epididymidis* yang berjalan menyalang pada permukaan parietalis testis, (7) *cauda epididymidis*, (8) *ductus deferens*, (9) otot paha medial, dan (10) *m. cutaneus*.

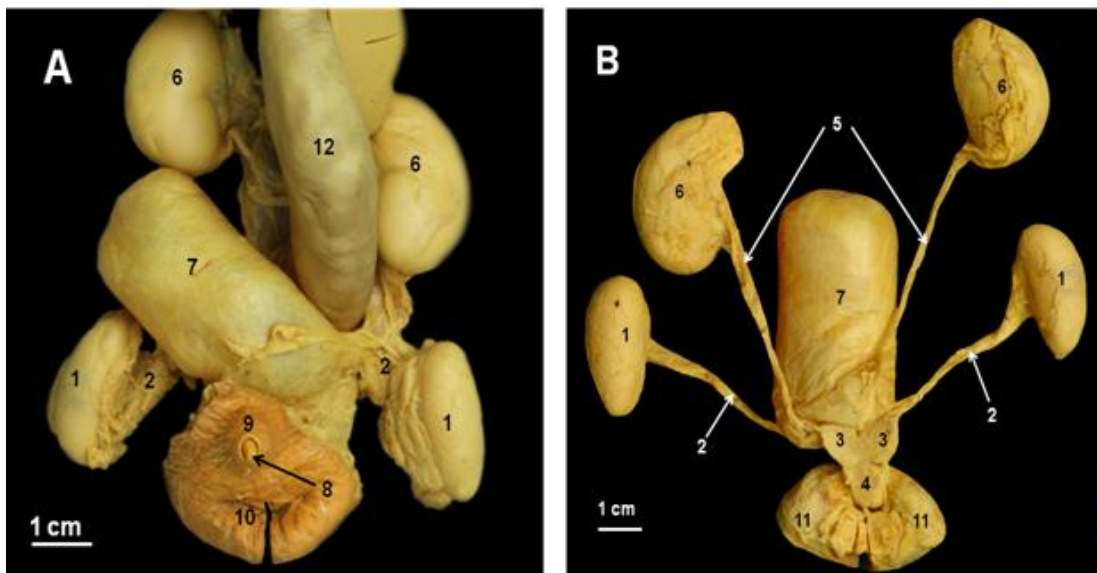
Trenggiling memiliki sepasang testis berbentuk oval yang terletak di *subcutanea* daerah *inguinales* tepatnya di *profunda m. cutaneus* yang tebal dan tidak dibungkus oleh *scrotum* (Gambar 1A). Testis berukuran rata-rata panjang $3,78 \pm 0,12$ cm, lebar $1,24 \pm 0,02$ cm, tebal $0,90 \pm 0,03$ cm, dan bobot $5,64 \pm 0,04$ g (Tabel 1). Testis dibungkus oleh *tunica vaginalis* yang terdiri atas dua lapis yang saling melekat, yaitu: *lamina perietalis* di superficial dan *lamina visceralis* di profunda. Pada lapis yang paling dalam, testis dibungkus oleh *tunica albuginea* yang langsung berhubungan dengan jaringan parenkim testis (Gambar 1B). Karena tidak mempunyai *scrotum*, testis trenggiling tidak dibungkus oleh *tunica dartos* yang umumnya melekat pada kulit *scrotum*.

Saluran kelamin trenggiling jantan terdiri dari *ductus efferent*, *ductus epididymidis*, *ductus deferens*, dan *urethra*. *Epididymis* dapat dibagi atas bagian *caput*, *corpus* dan *cauda* berjalan menyilang pada permukaan parietalis testis. *Epididymis* dan sebagian *ductus deferens* bertaut rapat dengan bagian dorsal testis (Gambar 1D). *Ductus deferens* trenggiling bersama dengan pembuluh darah (arteri dan vena), serta saraf membentuk *funiculus spermaticus* (Gambar 1C), dan menghubungkan *cauda epididymidis* dengan *urethra*. Panjang rata-rata *epi-*

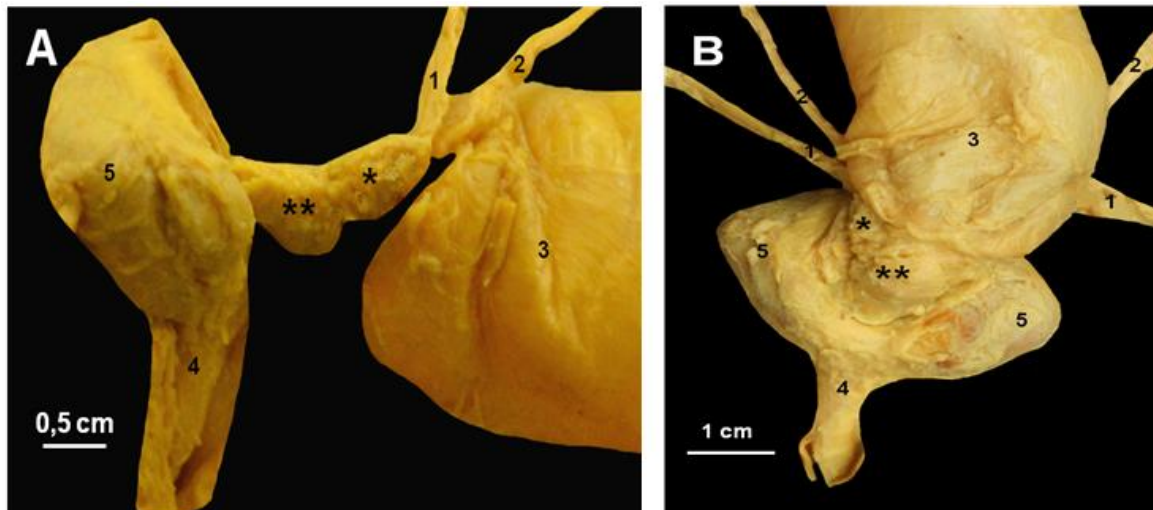
didymis dan *ductus deferens* berturut-turut adalah $4,78 \pm 0,02$ cm dan $8,98 \pm 0,31$ cm (Tabel 1).

Pada ujung *ductus deferens dextra* dan *sinistra* yang bermuara ke *urethra* terdapat pembesaran berbentuk kerucut dengan sisi yang lebar di bagian *caudal* dan menonjol ke arah *ventrad*. Pada pertemuan kedua struktur tersebut, teramati pembesaran pada pangkal penis yang juga menonjol ke arah *ventrad* (Gambar 2B & Gambar 3).

Penis trenggiling terletak di daerah *perineum* tepat di anterior anus dan mengarah ke *caudoventrad*. Penis dibungkus oleh lipatan kulit yang disebut *preputium* dan terdiri atas bagian *radix*, *corpus*, dan *glans penis* (Gambar 3B). *Radix penis* mempunyai dua akar (*crura*) yang mempertautkan penis ke *os pubis* dan bagian dorsal bertaut pada *glandulae anales* yang terdapat di sekitar anus. Bagian *corpus penis* diselubungi oleh *preputium* dan dilanjutkan dengan bagian bebas yang disebut *glans penis*. Bagian ujung *glans penis* pada trenggiling menyempit dan tidak memiliki *bulbus glandis*. Dalam keadaan terfiksasi, *glans penis* tertutupi oleh *preputium*. Panjang keseluruhan penis adalah $5,39 \pm 1,63$ cm dengan panjang *glans penis* $0,97 \pm 0,10$ cm. Adapun diameter bagian *corpus* dan *glans penis* berturut-turut adalah $0,61 \pm 0,11$ cm dan $0,48 \pm 0,21$ cm (Tabel 1).



Gambar 2 Posisi *in situ* organ reproduksi jantan trenggiling (*Manis javanica*) setelah dikeluarkan dari tubuh, tampak ventral (A) dan tampak dorsal (B) setelah saluran pencernaan dipisahkan. Sepasang testis (1) berbentuk oval dihubungkan oleh *ductus deferens* (2) yang ujungnya terdapat pembesaran berbentuk kerucut (3), serta pembesaran pada pangkal *urethra* (4). Sepasang *ureter* (5) dari ginjal (6) juga bermuara ke *urethra* di pangkal *vesica urinaria* (7). Penis (8) yang berukuran kecil dan diselubungi oleh *preputium* (9) terdapat di *perineum* tepat di anterior anus (10), dengan sepasang *glandulae anales* (11) terdapat di *dexter* dan *sinister*. Usus besar (12) terdapat di dorsal *vesica urinaria*.



Gambar 3 Pembesaran pada ujung *ductus deferens* (*) dan pangkal *urethra* (**) trenggiling (*Manis javanica*), tampak lateral (A) dan tampak ventral (B). (1) *ductus deferens*, (2) *ureter*, (3) *vesica urinaria*, (4) *penis*, dan (5) *glandulae anales*.

PEMBAHASAN

Trenggiling memiliki sepasang testis yang tidak terbungkus oleh *scrotum* yang disebut *testes ascrotalis*, dan terdapat di *subcutanea* daerah *inguinales*. Hal ini sangat menarik karena pada umumnya hewan mamalia jantan memiliki *scrotum*. *Scrotum* berfungsi sebagai pembungkus testis dan menjaga testis dari suhu lingkungan. Pada umumnya *testes* akan turun dari rongga tubuh ke dalam *scrotum* melalui proses *descensus testicularis*. Werdelin & Nilsonne (1999), membedakan proses penurunan *testes* pada mamalia atas beberapa tipe, yaitu: a) *testes* turun ke dalam *scrotum* (*testes scrotalis*); b) *testes* turun dan terletak *subcutanea* karena tidak memiliki *scrotum* (*testes ascrotalis*); dan c) *testes* yang tidak turun dan tetap terdapat di dalam rongga tubuh (*testiconda*). Pada mamalia *scrotum* berperan penting sebagai *thermoregulator* dan melindungi testis dari lingkungan (Gallup et al., 2009; Kleisner et al., 2010). Mamalia merupakan hewan *homeotherm*, dengan suhu tubuh yang relatif tinggi berkisar 36-42 °C dan bersifat konstan (Ivanov, 2006). Pada kondisi tersebut, jika *testes* tetap berada di ruang abdomen akan mengganggu proses spermatogenesis. Proses spermatogenesis dapat berjalan dengan baik pada kisaran 2,5-3 °C lebih rendah dari suhu tubuh (Valeri et al., 1993), dan paling efisien pada suhu 34 °C (Gallup et al., 2009). Trenggiling merupakan hewan *nocturnal* dan memiliki suhu tubuh yang relatif rendah berkisar 33-34,5 °C (Heath, 1992), lebih rendah dibandingkan mamalia pada umumnya, yaitu 37-39 °C (Ivanov, 2006). Karena tidak adanya *scrotum* pada trenggiling maka diduga tidak terlalu berpengaruh pada proses

spermatogenesis. Pada hewan yang tidak memiliki *scrotum*, perkawinan akan dilakukan dengan menghindari radiasi langsung dari sinar matahari dengan mencari tempat di bawah tanah atau berada di gua-gua (Brice et al., 2002) dan dilakukan pada malam hari. Hewan dengan *testes ascrotalis* masih dapat menjaga keberlangsungan keturunannya, tetapi membatasi kapasitas mereka untuk bereproduksi sepanjang tahun (Jones et al., 2004). Contoh hewan mamalia dengan *testes ascrotalis* adalah ordo *Eulipotyphla* (beberapa jenis tikus, landak), *Cetacea* (paus) dan *Pholidota* (trenggiling), serta dari famili *Rhinocerotidae* (badak), *Tapiridae* (tapir), *Hippopotamidae* (kuda nil), *Phocidae* (anjing laut) dan *Odobenidae* (singa laut) (Kleisner et al., 2010).

Testis merupakan organ reproduksi primer tempat dihasilkannya spermatozoa. Seperti pada mamalia umumnya, testis trenggiling memiliki arteri dan vena berdekatan yang berfungsi sebagai mekanisme pertukaran panas dan dingin, sehingga dapat meminimalisir pengaruh kenaikan suhu di ruang abdomen terhadap proses spermatogenesis. Pada mamalia yang mempunyai skrotum, proses spermatogenesis tidak terganggu apabila suhu di abdomen mengalami kenaikan (Setchell, 1998). Dugong merupakan mamalia air, begitu pula *manatee*. Keduanya tidak berskrotum, namun memiliki suhu abdomen yang lebih rendah (Marsh et al., 1984). Hewan-hewan tersebut memiliki kemampuan terbatas untuk *thermiogenesis* dibandingkan dengan mamalia berskrotum (Gallivan et al., 1983). Meskipun demikian, perkiraan laju spermatogenesis pada hewan dengan *testes ascrotalis* tidak berbeda dengan mamalia lainnya (Jones et al., 2004).

Testis trenggiling dibungkus oleh *tunica vagi-*

nalis dan membungkus saluran-saluran seperti *epididymis* dan *ductus deferens* seperti mamalia lainnya. *Tunica albuginea* merupakan jaringan ikat berwarna putih mengandung serat fibrosa (Noakes et al., 2001). *Tunica albuginea* berhubungan dengan mediastinum testis yaitu jaringan ikat yang memanjang dari testis. Testis umumnya berbentuk oval dengan ukuran yang bervariasi bergantung spesies (Colville & Bassert 2002).

Ductus epididymidis trenggiling merupakan suatu saluran panjang berkelok-kelok dan membentuk struktur memanjang yang bertaut rapat dengan testis disebut dengan *epididymis*. Pada bagian *cranial* testis, ujung *epididymis* disebut *caput* berbentuk pipih, cembung, dan bersambung ke *corpus epididymidis* serta pada ujung distal testis, *corpus* membentuk *cauda epididymidis*. *Cauda epididymidis* merupakan tempat penyimpanan spermatozoa dan mengandung sekitar 75% total spermatozoa *epididymis* (Hafez & Hafez, 2000), sehingga mempunyai diameter terlebar (Noviana et al., 2000). *Epididymis* mempunyai peranan sebagai jalan spermatozoa dari *tubuli seminiferi*, penyimpanan sementara spermatozoa, serta proses absorpsi cairan sperma untuk meningkatkan konsentrasi spermatozoa (Jones, 1999).

Ductus deferens trenggiling merupakan saluran panjang dengan pangkalnya melebar membentuk *ampulla* seperti pada anjing, kuda dan sapi (Colville & Bassert, 2002). Saluran ini berfungsi untuk menyalurkan spermatozoa menuju *urethra* melalui *colliculus seminalis*. Dinding *ductus deferens* umumnya tersusun atas otot-otot licin yang berperan pada pengeluaran spermatozoa saat ejakulasi. Adanya susunan serabut otot sirkuler dan longitudinal berperan penting dalam membantu pengeluaran spermatozoa dengan adanya gerakan peristaltik yang kuat pada saat ejakulasi (Khan et al., 2003). *Ampulla* dapat mengandung kelenjar yang merupakan komponen pembentuk semen (Colville & Bassert, 2002).

Kelenjar asesoris pada organ reproduksi jantan trenggiling tidak teramati dengan jelas secara makroskopis. Terdapat struktur mirip kelenjar pada ujung *ductus deferens* dan pangkal penis, yang diduga merupakan kelenjar asesoris. Hal tersebut perlu pembuktian lebih lanjut secara histologis dan akan dilaporkan dalam publikasi berikutnya. Kelenjar asesoris pada umumnya terdiri dari *glandula vesicularis*, *prostata*, dan *glandula bulbourethralis* (Cowper's), yang berperan penting dalam proses reproduksi. Secara morfologi baik makroskopis maupun mikroskopis, kelenjar asesoris sangat bervariasi di antara spesies mamalia (Adebayo et

al., 2009). Sekresi kelenjar asesoris menghasilkan plasma semen dengan volume terbesar (60-90%) dari volume total plasma (Aughey & Frye, 2001). Pertumbuhan dan aktivitas sekresi dari kelenjar asesoris sepenuhnya tergantung pada hormon testosteron, terutama berasal dari testis (Adebayo et al., 2009). Kelenjar-kelenjar asesoris tersebut tidak semuanya terdapat pada setiap hewan jantan. Adakalanya salah satu tipe kelenjar tidak dimiliki atau meski dimiliki, namun tidak terlalu berkembang (Colville & Bassert, 2002).

Penis trenggiling bertipe *muscolocavernosus*, berukuran relatif pendek dan tidak memiliki *bulbus glandis*. Ukuran penis relatif pendek, sesuai dengan ukuran panjang vagina trenggiling betina yang juga pendek, hanya sekitar 2,87 cm (Rachmawati, 2011), sehingga pada saat kopulasi diduga dapat melakukan penetrasi yang cukup dalam. Seperti mamalia pada umumnya, penis trenggiling dapat dibagi atas *radix penis*, *corpus penis*, dan *glans penis*. Pada bagian *corpus penis* terdapat *corpus cavernosum penis* dan *corpus cavernosum urethra* (*corpus spongiosum penis*). Penis merupakan alat kopulasi hewan jantan yang berfungsi untuk menyalurkan semen ke dalam saluran reproduksi betina dan sebagai tempat pengeluaran urin (Senger, 2005; Hafez & Hafez, 2000). Pada tipe *muscolocavernosus*, saat ereksi terjadi penambahan diameter maupun panjang penis akibat sirkulasi darah arteri meningkat dan sirkulasi darah vena menurun (Wespes & Schulman, 1993), serta tertahan di dalam jaringan erektil (jaringan *cavernosus*) yang jumlahnya relatif lebih banyak (Frandsen et al., 2009). Sel-sel otot polos *cavernosa*, memainkan peran yang penting dalam proses ereksi (Dean & Lue, 2005). Ujung bebas penis disebut *glans penis* yang memiliki struktur bervariasi pada masing-masing hewan. Bagian luar penis dibungkus oleh kulit yang disebut *preputium*. Pada beberapa hewan seperti anjing dan kuda, *glans penis* memiliki bagian yang membesar dan mengandung banyak jaringan erektil disebut *bulbus glandis*. Pada saat kopulasi struktur ini membesar dan tertahan di dalam vagina betina lebih lama, untuk memastikan keberhasilan fertilisasi (Colville & Bassert, 2002). Penis trenggiling tidak memiliki *bulbus glandis* pada ujung *glans penis* seperti pada sapi, kambing, dan domba.

SIMPULAN

Organ reproduksi jantan trenggiling secara umum mirip dengan mamalia lainnya, tetapi testis terletak di *subcutan* daerah *inguinales* dan tidak memiliki *scrotum* atau disebut *testes ascrotalis*. Bentuk

dan ukuran testis *dexter* dan *sinister* relatif sama, berbentuk oval dan berhubungan dengan *caput*, *corpus* dan *cauda epididymis*. Penis memiliki tipe *muscolocavernosus*, berukuran relatif pendek, dan tidak memiliki *bulbus glandis*. Ditemukannya *testes ascrotalis* di *subcutanea* daerah *inguinales* merupakan hasil yang menarik dari penelitian ini dan diduga terkait dengan perilaku menggulung tubuh pada trenggiling.

UCAPAN TERIMA KASIH

Ucapan terima kasih disampaikan kepada Direktorat Jenderal Pendidikan Tinggi Kementerian Pendidikan dan Kebudayaan atas pemberian beasiswa unggulan, kepada Sekolah Pascasarjana IPB atas kesempatan menempuh pendidikan S2, serta kepada Dirjen PHKA atas sumbangan spesimen yang diberikan sebagai tambahan bahan penelitian ini.

“Penulis menyatakan tidak ada konflik kepentingan dengan pihak-pihak yang terkait dalam penelitian ini”.

DAFTAR PUSTAKA

- Adebayo AO, Oke BO, Akinloye AK. 2009. The gross morphometry and histology of the male accessory sex glands in the greater cane rat (*Thryonomys swinderianus*, Temminck). *Journal Veteriner Anatomy* 2(2): 41-51.
- Akpona HA, Chabi AMS, Djagoun, Sinsin B. 2008. Ecology and ethnozoology of the three-cusped pangolin *Manis tricuspis* (Mammalia, Pholidota) in the Lama forest reserve, Benin. *Mammalia* 72: 198–202.
- Aughey E, Frye FL. 2001. *Comparative veterinary histology*. London. Manson Publish.
- Breen K. 2012. *Manis javanica*, animal diversity web, Museum of Zoology [Internet]. University of Michigan. [diunduh 10 Mei 2013]; Tersedia pada: <http://animaldiversity.ummz.umich.edu>.
- Brice PH, Grigg GC, Beard LA, Donovan JA. 2002. Patterns of inactivity in echidnas (*Tachyglossus aculeatus*) free-ranging in a hot dry climate: correlates with ambient temperature, time of day and season. *Australian Journal of Zoology* 50: 461-475.
- [CITES] Convention on International Trade In Endangered Species of Wild Fauna and Flora. *Appendices I, II and III*. 2014. Switzerland: Chemin des Anémones.
- Chughtai B, Sawas A, O'malley RL, Naik RR, Khan AS, Pentyala S. 2005. A neglected gland: a review of Cowper's gland. *International Journal of Andrology* 28: 74-77.
- Colville T, Bassert JM. 2002. *Clinical anatomy and physiology for veterinary technicians*. St. Louis. Mosby.
- Dean RC, Lue TF. 2005. Physiology of penile erection and pathophysiology of erectile dysfunction. *Urologic Clinics of North America* 32(4): 379–395.
- Farida WR. 2010. Trenggiling (*Manis Javanica* Desmarest, 1822), mamalia bersisik yang semakin terancam. *Fauna Indonesia* 9(1): 5-9.
- Frandsen RD, Wilke WL, Fails AD. 2009. *Anatomy and physiology of farm animals*. 7th ed. Iowa. Wiley-Blackwell.
- Gallivan GJ, Best RC, Kanwisher JW. 1983. Temperature regulation in the Amazonian manatee (*Trichechus inunguis*). A preliminary study. *Physiology* 2001(56): 255-62.
- Gallup GG, Finn MM, Sammis B. 2009. On the origin of descended scrotal testicles: the activation hypothesis. *Evolutionary Psychology* 7(4): 517-526
- Gaubert P, Antunes A. 2005. Assessing the taxonomic status of the Palawan pangolin *Manis Culionensis* (pholidota) using discrete morphological characters. *Journal of Mammalogy* 86(6): 1068–1074.
- Hafez B, Hafez ESE. 2000. *Anatomy of female reproduction*. Di dalam: Hafez B, Hafez ESE, editor. *Reproduction in Farm Animal* Ed ke-5. USA. Lippincott Williams and Wilkins.
- Heath ME. 1992. *Manis Pentadactyla*. Mammalian species. *American Society of Mammalogists* 444: 1-6.
- [IUCN] International Union for the Conservation of Nature. 2011. *Manis javanica (Sunda Pangolin)* [Internet]. [diunduh 12 Januari 2013]; Tersedia pada: <http://www.iucnredlist.org>
- Ivanov KP. 2006. The development of the concepts of homeothermy and thermoregulation. *Journal of Thermal Biology* 31: 24–29.
- Jones RC, Djakiew D, Dacheux JL. 2004. Adaptations of the short-beaked echidna *Tachyglossus Aculeatus* for sperm production, particularly in an arid environment. *Australian Mammalogy* 26: 199-204.
- Jones RC. 1999. To store or mature spermatozoa. The primary role of the epididymis. *International Journal of Andrology* 22: 57-67.
- Khan, Aijaz A, Zaidi MT, Faruqi NA. 2003. Ductus deferens a comparative histology in mammals. *Journal of the Anatomical Society of India* 52(2): 163-165.
- Kimura J, Liumsiricharoen M, Chantakru S, Prapong T, Suprasert A. 2006. Anatomical characteristics

- of the female reproductive organs in the Malayan pangolin. Proceeding of AZWMP 2006; Bangkok, 26-29 October 2006. Pp 44.
- Kleisner K, Ivell R, Flegr J. 2010. The evolutionary history of testicular externalization and the origin of the scrotum. *Journal of Biosciences* 35(1): 27-37.
- Lekagul B, McNeely JA. 1977. *Mammals of Thailand*. Association for the Conservation of Wildlife. Bangkok. Sahakarnbhat co.
- Nisa' C, Agungpriyono S, Kitamura N, Sasaki M, Yamada J, Sigit K. 2010. Morphological features of the stomach of Malayan pangolin, *Manis javanica*. *Anatomy Histology Embryology* 39: 432-439.
- Nisa' C. 2005. Morphological studies of the stomach of Malayan pangolin (*Manis javanica*) Disertasi S3. Bogor. Bogor Agricultural University.
- Noakes DE, Parkinson TJ, England GCW. 2001. *Arthur's veterinary reproduction and obstetrics*. 8th ed. Philadelphia. Saunders.
- Noviana C, Boediono A, Wresdiyati T. 2000. Morfologi dan histomorfometri testis dan epididymis kambing kacang (*Capra sp.*) dan domba lokal (*Ovis sp.*). *Media Veteriner* 7(2): 12-16.
- Nowak, R. 1999. *Walker's mammals of the world*. 6th ed. Baltimore. The Johns Hopkins University Press.
- Pineda MH. 2003. Male reproductive system. In: Pineda MH, Dooley MP (eds). *McDonald's veterinary endocrinology and reproduction*. Iowa. State Press.
- Rachmawati AF. 2011. Morfologi organ reproduksi betina trenggiling jawa (*Manis javanica*) dengan tinjauan khusus pada karakteristik perkembangan folikel dan distribusi karbohidrat pada ovarium. Skripsi S1. Bogor: FKH, Institut Pertanian Bogor.
- Robinson PT. 2005. *Zoo and wild animal medicine*. 5th ed. Philadelphia. WB. Saunders.
- Senger PL. 2005. *Pathways to pregnancy and parturition*. 2th ed. Washington. Current Conception.
- Setchell BP, 1998. Heat and the testis. *Journal of Reproduction and Fertility* 114: 179-194.
- Thomson AA, Marker PC. 2006. Branching morphogenesis in the prostate gland and seminal vesicles. *Differentiation* 74: 382-392.
- Valeri A, Mianne D, Merouze F, Bujan L, Altobelli A, Masson J. 1993. Etude de la temperature scrotale chez 258 hommes sains, selectionnes par triage au sort dans une population d'hommes de 18 a 23 ans. Analyse statistique, observations epidemiologiques et mesure des diameters testiculaires. *Progres en Urologie* 3: 444-452.
- Weinbauer GF, Luetjens CM, Simoni M, Nieschlag E. 2010. *Physiology of testicular function*. Di dalam: Nieschlag E, Behre HM, Nieschlag M, editor. *Andrology male reproductive health and dysfunction*. 3rd ed. Berlin Springer-Verlag.
- Werdelin L, Nilsson A. 1999. The evolution of the scrotum and testicular descent: A phylogenetic view. *Journal of Theoretical Biology* 196: 61-72.
- Wespes E, Schulman C. 1993. Venous impotence: pathophysiology diagnosis and treatment. *Journal Urology* 149: 1238-45.
- Wrobel KH, Bergmann M. 2006. Male reproductive system. In: Eurell JA, Frappier B (eds). *Dellman's textbook veterinary histology*. Iowa. Blackwell.